Aus der Psychiatrischen- und Nervenklinik der Charité Berlín
(Direktor: Prof. Dr. med. Max de Crinis)

Über die Häufigkeit der einzelnen Gliomarten in den verschiedenen Altersstufen

---

Inaugural-Dissertation

zur

Erlangung der Medizinischen Doktorwürde

an der

Friedrich-Wilhelms-Universität zu Berlin

vorgelegt von

LOTHAR GÜNTHER

aus Berlin

Tag der Promotion: 20. März 1941

Buchdruckerei Franz Linke, Berlin NW 7, Marienstr. 13

Gedruckt mit Genehmigung
der
Medizinischen Fakultät der Universität Berlin

Dekan: Prof. Dr. L. Kreuz
Referent: Prof. Dr. M. de Crinis

R. UNIV.
BIBLIOTHEEK
LEIDEN

Meinen lieben Eltern

Digitized by the Internet Archive
in 2026

https://archive.org/details/IA41550807_0181

I.

Die Forschungen über die echten Geschwülste des Gehirns, ihre Aetiologie, Symptomatologie und ihre operative Auswertung durch die Hirnchirurgie gehören mit zu den bedeutendsten Fortschritten der mordernen Medizin. Um die verschiedenartigen Formen der Hirntumoren klar gegeneinander abzugrenzen, war es notwendig, eine möglichst vollständige und eindeutige Einteilung der Hirntumoren zu schaffen. Ihr Gesichtspunkt beschränkte sich zunächst auf rein klinische und histologisch-anatomische Feststellungen von beobachteten Tatsachen, was nicht zu verwundern ist, da die Notwendigkeit einer derartigen Klassifizierung hauptsächlich von chirurgischer Seite gefordert wurde.

In neuerer Zeit ist man bemüht, die Histogenese des Gehirns zur Grundlage der Tumorforschung zu machen und eine Einteilung der Geschwülste auf embryologischer Basis mit Berücksichtigung der dysontogenetischen Feststellungen zu finden (Bailey, Ostertag). Erinnert sei in diesem Zusammenhang an das Vorkommen von Gliomen und verschiedenen anderen Tumorarten bei der tuberösen Sklerose und bei der Neurofibromatose Recklinghausen — beides Krankheiten des Nervensystems, die auf eine angeborene Blastomatose zurückzuführen sein dürften.

Bailey[1]) selbst betont, daß keine Geschwulst der anderen völlig gleicht, und somit jede Einteilung der verschiedenen Formen nur eine Zusammenstellung von fließenden Übergängen bedeuten kann. Eine allgemeine histologische Charakterisierung der Hirngewächse stößt wegen ihrer ungemein wechselnden und bunten Bilder auf große Schwierigkeiten, und es kann daher nicht wundernehmen wenn viele Einteilungen auf rein persönlichen Anschauungen beruhen. Eine weitgehend anerkannte Nomenklatur muß jedoch aus praktisch-klinischen Gründen gefunden werden. Man kann zu den einzelnen Klassifizierungen stehen, wie man will, es ist auch weitgehend gleichgültig, wieviel einzelne Formen von Tumoren man nun unterscheiden mag,

[1]) Lit.-Verz. 1a). (X. Kapitel).

man muß sich nur darüber klar sein, daß jede Geschwulstklassifizierung stets nur ein Kompromiß zwischen verschiedenen gegebenen Möglichkeiten darstellen kann.

In den Schriften Baileys und Cushings[2]), deren Histopathologie der Hirngeschwülste allgemeine Anerkennung gefunden hat, wird die Vorliebe bestimmter Gliomformen für bestimmte Orte betont. Ostertag, Tönnis und Bergstrand haben in neuester Zeit diese Anschauung bestätigen können.

Ostertag beschreibt Gliome besonders in der Gegend der Ventrikelumschlagstelle.

Tönnis[3]) berichtet von Kindern, daß er bei ihnen sehr häufig Ependymone in der Gegend des Gyrus angularis, der sogenannten „Dreiländerecke des Gehirns" fand.

Bergstrand[4]) vertritt die Auffassung, daß im Kleinhirn von Jugendlichen die embryonalen Spongioblastome von den Astrocytomen nicht unterschieden werden können, da diese an manchen Stellen wie ein Spongioblastom aussehen.

Aus diesen Tatsachen geht hervor, daß die Lokalisation eine ungemein große Wichtigkeit für die Einteilung der Tumoren besitzt. Es ist jedoch wiederum nicht möglich, eine einheitliche Klassifizierung allein auf der Lokalisation aufzubauen.

Bergstrand weist auf die Unterschiede in den Statistiken der Glioblastome und Astrocytome hin, die sich bei den verschiedenen Autoren finden. Diese Tatsache wird daraus erklärt, daß oft eine Differenzierung der Glioblastome gegenüber den Astrocytomen nicht möglich wird[5]).

Die verschiedenartigen Typen der Glioblastome jedoch bieten darüber hinaus noch ganz besondere Unterscheidungsschwierigkeiten. Die meisten Autoren trennen das Glioblastoma multiforme vom spindelzellförmigen und dem kleinzelligen Glioblastom ab, das von Bergstrand „protoplasmatisches Glioblastom" genannt wird. Es ist eben für die Glioblastome charakteristisch, daß alle ihre Typen fließend ineinander übergehen und sogar oft in ein und derselben Geschwulst anzutreffen sind.

Die Zellpolymorphie, einerseits bedingt durch den mangelnden Reifegrad der Zelle, anderseits durch die Zellatypie, kann somit kein unbedingtes Kriterium bilden. Wie die Veröffentlichungen verschiedener Autoren in ihren Schilderungen von

---

[2]) Lit.-Verz. 1a). und 4).
[3]) Lit.-Verz. 3b). und c).
[4]) Lit.-Verz. 14a). und 15).
[5]) Lit.-Verz. 3a). und 11).

Krankheitsgeschichten zeigen, brauchen sogar reichlich vorhandene Mitosen in Tumoren bei Jugendlichen nicht stets unbedingt als Ausdruck der Malignität aufgefaßt werden.

Wie schon oben angedeutet, bestehen fließende Grenzen zwischen den (polaren) Spongioblastomen, den Astrocytomen und den seltenen Astroblastomen, die Bergstrand als „großzellige Astrocytome" bezeichnet. Er unterscheidet überhaupt nach rein klinischen Gesichtspunkten: Der Gruppe der gutartigen Astrocytome stellt er die bösartigen Glioblastomen gegenüber.

Eine weitere Schwierigkeit der Klassifizierung besteht darin, daß eine scharfe Abgrenzung zwischen den Großhirngliomen und solchen Mißbildungen, wie wir sie bei der tuberösen Sklerose finden, nicht möglich ist.

Der Sinn obiger Ausführungen liegt darin, auf die Problematik einer jeden Einteilung der Hirngewächse hinzuweisen und die Unmöglichkeit darzutun, eine Klassifikation zu schaffen, die allen Voraussetzungen entspricht und somit jeder Kritik standzuhalten vermag. Zugleich sei das Interesse des Klinikers betont, das allein dahin geht, zu wissen, ob die Geschwulst bösartig ist oder nicht. Neben der Unregelmäßigkeit im Zellaufbau muß für diese Frage vor allem auch die Beteiligung des Blutgefäßapparates maßgebend sein.

Auf sämtliche erschienenen Klassifizierungen, ihre Voraussetzungen und ihre Begründungen näher einzugehen, würde den Rahmen unserer Aufgabe überschreiten. Als Grundlage unseres Themas geben wir die uns besonders geeignet erscheinende Gliomeinteilung von Bailey und Cushing. Ihre scharf umrissenen Gruppen sind nach unserer Meinung nach eingehendem Studium der Literatur noch durch keine besseren ersetzt.

Das Medulloblastom, von Henschen „Glioblastoma isomorphum" genannt, ist eine sehr unreife Form, und äußerst bösartig. Langgestreckte Bänder und runde Anhäufungen von dichten, runden Kernen mit wenig Plasma beherrschen das Bild. Sie kommen vorwiegend in der sogenannten „Medianlinie des Gehirns", im Dach des 4. Ventrikels, im Wurm des Kleinhirns vor.

Das Ependymoblastom und Ependymom zeigen Ependymzellen um Gefäße herum angeordnet. Sie sitzen im Bereich des 4. Ventrikels, ebenfalls im Rückenmark. Sie sind verwandt mit den Geschwülsten des Plexus chorioideus, dem

Chorioideoepitheliomen und den von den Resten des foetalen Neuroepithels ihren Ursprung nehmenden Neuroepitheliomen.

Das Glioblastoma multiforme, von Henschen als „Glioblastoma heteromorphum" bezeichnet, ist die häufigste Form der zellreichen Gliome. Es stellt das „Gliosarkom" der alten Terminologie dar. Von Globus und Strauß wurden sie ihrer feineren Zusammensetzung nach „Spongioblastoma multiforme" genannt[6]). Ihr Bau ist äußerst mannigfaltig, faserreiche Züge werden von dichten Zellhaufen mit wenig Plasma und mangelhafter Faserbildung abgelöst. Der Zerfall von Zellen ist häufig, die erhaltenen Zellränder zeigen die charakteristische „Pseudopallisadenstellung". Es kann Verflüssigung und damit Cystenbildung auftreten. Bei starker Blutversorgung beherrschen Stasen, Thrombosen, Blutungen, Nekrosen das Bild. Diese äußerst bunt erscheinende Form kommt vor allem im Großhirn vor.

Das (polare) Spongioblastom besteht aus embryonalen Nervenstützzellen, den Spongioblasten. Diese besitzen Ausläufer, die sich, bündelförmig angeordnet, zu Klumpen zusammenlegen. Sie haben eine gewisse Ähnlichkeit mit den „Neurinomen". Sie kommen im Kleinhirn, in den Stammknoten und im Stirnhirn vor.

Das Astroblastom ist durch große Zellen gekennzeichnet, die mit Bündeln von Fasern an den Gefäßen sitzen.

Das Astrocytom, von früheren Autoren (Golgi) als „Glioma durum" bezeichnet, ist die ausgereiftere Form mit viel Gliafasern und wenig Kernen und Gefäßen. Sie haben von allen Formen das langsamste Wachstum und besitzen große Neigung zur Cystenbildung.

Das Oligodendrogliom hat runde Kerne mit wenig Protoplasma und nur kurze Fibrillen. Sein Sitz ist die Großhirnrinde.

Es seien noch drei Arten von Gliomen angeführt, die jedoch wegen ihres äußerst seltenen Vorkommens und ihrer mangelnden Bearbeitung bisher nur geringes klinisches Interesse beanspruchen konnten:

1. Das Pinealom,
2. Das Ganglioneurom,
3. Das Neuroepitheliom.

---

[6]) Lit.-Verz. 5). und 11).

Schließlich mag noch das maligne Gliom der Retina erwähnt werden, welches im frühen Kindesalter auftritt. Es durchwuchert den Glaskörper und die Sklera, setzt Metastasen im Gehirn und anderen Organen des Körpers, zum Unterschied von den übrigen Gliomarten, die nur durch den Liquor cerebrospinalis cerebal und spinal metastasieren. Histologisch besteht es aus unreifen Rundzellen. Es gleicht den Sympathoganglioneuromen und wird daher auch als „unreifes Neuroblastom der Retina" bezeichnet.

Die praktische Bedeutung einer derartigen Einteilung liegt in der Erkenntnis, daß die Gliome teils auf dem Boden der primären Entwicklungsstörung, teils auf dem der gestörten Regeneration, der Gewebsfehlbildung entstehen. Ihr feinerer Bau entspricht dem Bildungsmaterial, das in einem bestimmten Entwicklungsgrad des Gehirns an der betreffenden Stelle ausgeschaltet wurde (Bailey). Das histologische Bild des Tumors erlaubt also Schlüsse auf seine Histogenese und Lokalisation.

II.

In den Werken von Bailey und Cushing finden sich einige Kurven über die Altersverteilung einzelner Tumorformen, z. B. der Acusticusneurinome.

Es kann, unserer Meinung nach, der Sinn einer derartigen Betrachtung nicht in ihrer Einmaligkeit liegen. Die erhaltenen Resultate aus dem Material möglichst zahlreicher Kliniken sind zu vergleichen, weiterhin stets durch erneute Untersuchungen zu überprüfen, damit es möglich wird, die Gesetze des Auftretens derartiger Tumorformen zu erforschen, um ihnen wirksam begegnen zu können.

Dieses war der Zweck unserer Bemühungen, durch die systematische Untersuchung der Altersverteilung sämtlicher Gliomformen einen möglichst klaren Überblick zu schaffen und damit einen Beitrag zur weiteren Vervollkommnung der klinischen Tumordiagnostik zu leisten.

Über das Vorkommen der Tumoren der Gliomgruppe im allgemeinen, die nach Bailey und Cushing etwa 42,5% aller Hirntumoren ausmacht, entsprechend dem Lebensalter, konnten wir die Beobachtungen Baileys bestätigen: Trotz des kleinen Materials an Jugendlichen, das uns zur Verfügung stand, fanden wir eine bedeutende Häufung der Geschwülste in den kindlichen Jahren und eine starke Abnahme im hohen Alter. Der höchste Prozentsatz an Gliomen findet sich am Ende des 4. Lebensjahrzehnts.

Zur Veranschaulichung dieser Tatsachen sei die Kurve Baileys angefügt.

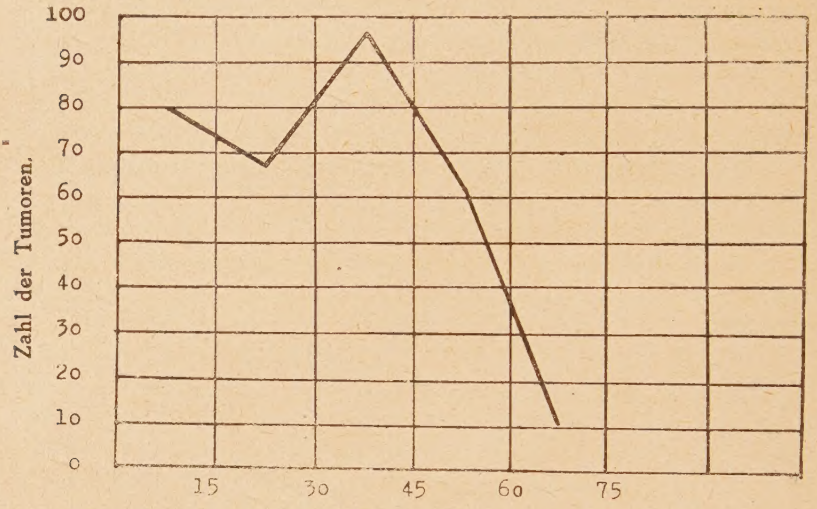

Baileys Kurve der Altersverteilung der Gliome.

Was die Lokalisation anbetrifft, so sind die Mehrzahl der Tumoren beim Kinde solche der hinteren Schädelgrube, besonders des Kleinhirns. Es sind dies vor allem die Medulloblastome, die die maligne Form im jugendlichen Alter darstellen.

Aus unseren Untersuchungen ging ferner hervor, daß die gutartigen Formen, z. B. die Astrocytome, eine starke Häufung in den 30—40er Jahren zeigen, während die bösartigen — die verschiedenen Formen der Glioblastome, insbesondere das Glioblastoma multiforme — erst das 5. bis 6. Lebensjahrzehnt massiv bedrohen. Diese Tatsachen mögen differenzialdiagnostisch oft weitgehende Berücksichtigung finden.

Bevor wir nun die einzelnen Formen der Gliome gseondert betrachten, sei betont, daß es sich bei den von uns untersuchten 210 Tumoren um artdiagnostisch völlig geklärte Fälle handelt, also um Patienten, deren histologische Diagnosen meist durch Hirnpunktion klinisch gestellt, dann in der überwiegenden Mehrzahl der Fälle durch die Operation oder Sektion bestätigt wurden.

Als häufigsten Vertreter im kindlichen Lebensalter fanden wir das Medulloblastom. Einer starken Häufung am Ende des 1. Lebensjahrzehntes stand eine starke Abnahme gegen Ende

des 2. Lebensjahrzehntes gegenüber. Jenseits des 31. Lebensjahres haben wir keinen derartigen Tumor mehr beobachten können.

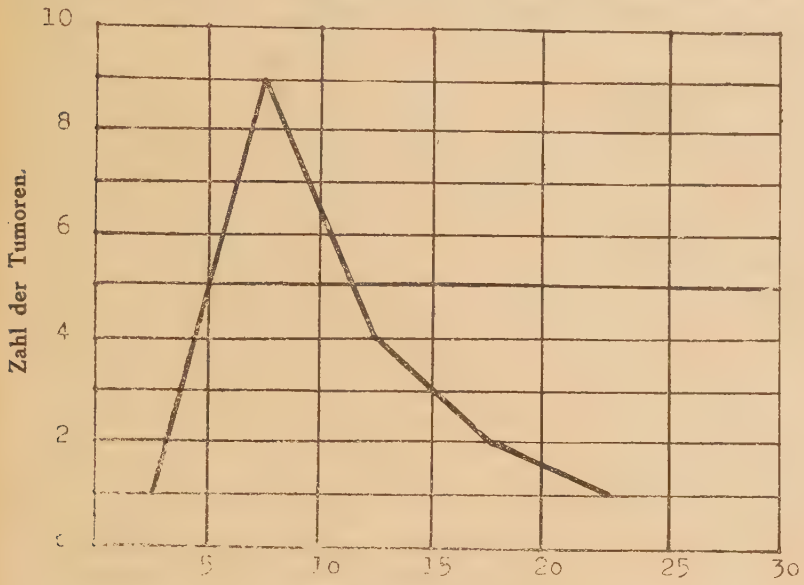

Kurve der Altersverteilung der Medulloblastome.

Als nächstfolgende häufigste Gruppe im Kindesalter folgt das Astrocytom im Kleinhirn. Wir fanden einen derartigen Tumor schon bei einem dreijährigen Mädchen, nach dem 24. Lebensjahr haben wir kein cerebellares Astrocytom mehr beobachten können. — Selbstverständlich finden sich die Astrocytome bei Kindern und Jugendlichen auch im Großhirn, sie sind dort nur überaus selten anzutreffen, nach den Entwicklungsjahren schon häufiger, um schließlich bei Erwachsenen das Kleinhirn fast völlig zu meiden.

Die nicht sehr häufig vorkommenden Spongioblastome haben wir zu den Astrocytomen gerechnet, ebenfalls die noch selteneren Astroblastome — von denen wir nur zwei Tumoren fanden —, da zwischen ihnen ja doch fließende Übergänge bestehen.

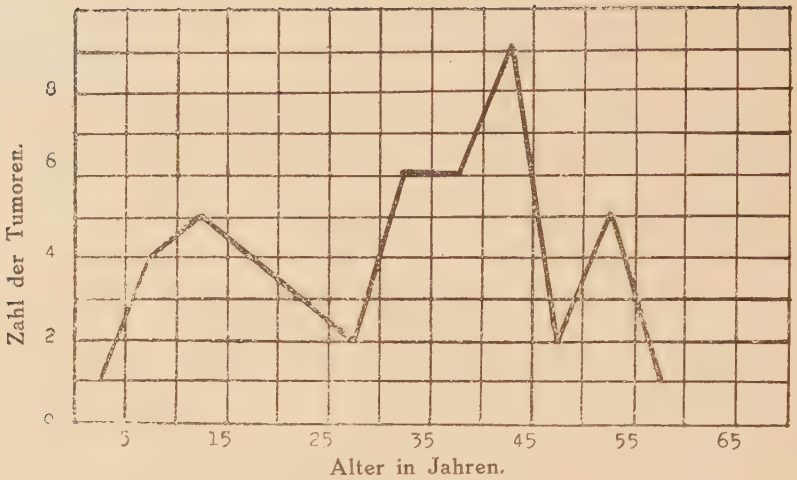

Kurve der Altersverteilung der Astrocytome.

Die Gruppe der Glioblastome wird in unserer Betrachtung hauptsächlich durch das Glioblastoma multiforme vertreten. Es gefährdet sämtliche Lebensalter, verhältnismäßig selten tritt es im Kindes- und Jugendalter auf. Am Ende des 2. Lebensjahrzehnts beginnt es häufiger zu werden, um in der Mitte zwischen 40 und 50 Jahren seinen Höhepunkt zu erreichen. Jenseits des 65. Lebensjahres haben wir kein Glio- [illegible] forme mehr [illegible].

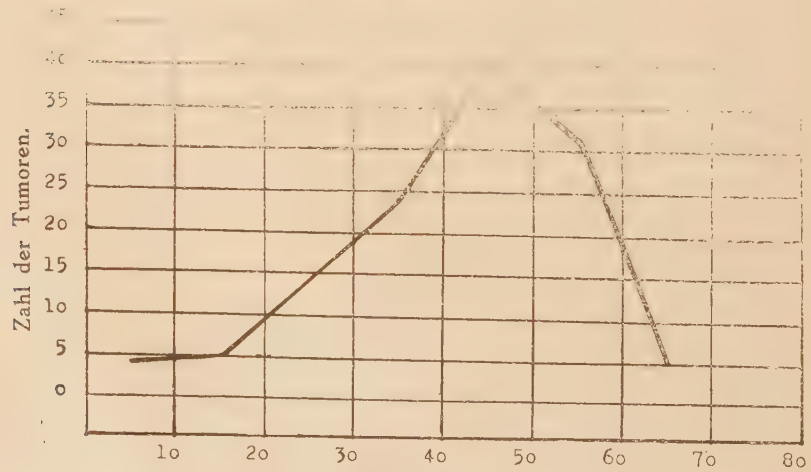

Kurve der Altersverteilung des Glioblastoma multiforme.

Im Verhältnis zu den anderen Formen recht häufig konnten wir das Oligodendroglíom finden. Jenseits des 10. Lebensjahres beginnend, zeigt seine Kurve ihren Gipfel etwa um das 25. Lebensjahr herum, um dann allmählich abzufallen.

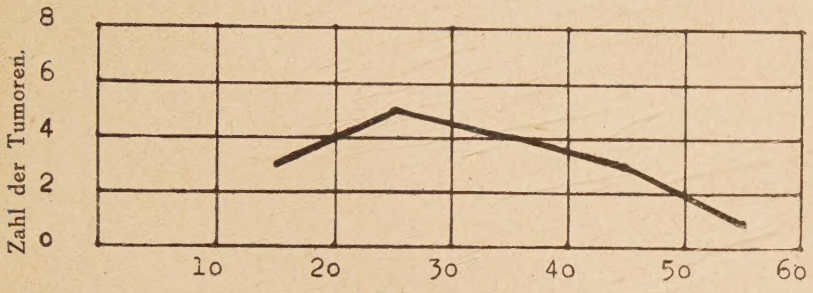

Alter in Jahren.

Kurve der Altersverteilung des Oligodendroglioms.

Die übrigen Gliomtypen sind recht selten. Am häufigsten fanden wir noch das Ependymom, mit einer deutlichen Häufung in den ersten Jahren des 2. Lebensjahrzehnts.

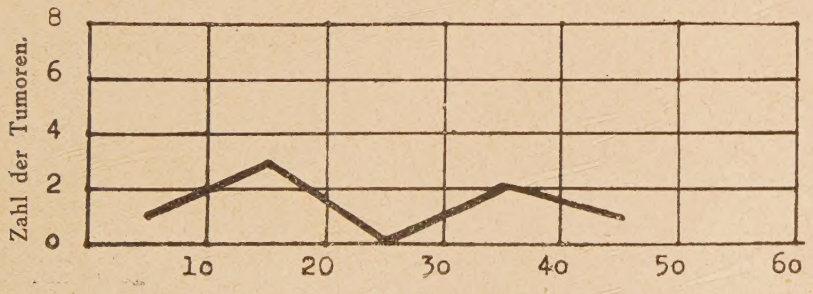

Alter in Jahren.

Kurve der Altersverteilung des Ependymoms.

Unter den 210 von uns betrachteten Gliomen fanden sich außerdem 1 Chorioideoepitheliom bei einem 49jährigen Manne, ferner 2 Pinealome bei jugendlichen Menschen, von denen der eine Tumor mit einer gegen den 3. Ventrikel vorwachsenden Epidermoidcyste der Pinealisgegend vergesellschaftet war.

Erwähnt seien weiterhin zwei Fälle von Neurospongiom, die sich, vom 4. Ventrikel ausgehend, bei einem 5jährigen Knaben und einem 9jährigen Mädchen feststellen ließen. Roussy, Oberling und Raileanu bezeichneten als „Neurospongiome" Geschwülste im Kleinhirn bei Personen verschiedenen Alters, die wohl als identisch mit den Medullo-

blastomen Baileys und Cushings aufgefaßt werden durften[7]).

Überblickt man die vorstehenden Kurven in ihrer Gesamtheit, so wird man sich darüber klar sein müssen, daß eine derartige Betrachtungsweise, wenn sie Fehlschlüsse vermeiden will, die Beziehungen der verschiedenen Gliomformen zu dem zahlenmäßigen Umfang der einzelnen Altersklassen berücksichtigen muß.

Daraus können zwei Tatsachen gefolgert werden:

1. Die Gliomformen im Kindesalter bieten mit zunehmenden Jahren eine tatsächliche, d. h. absolute Abnahme ihrer Häufigkeit dar.

2. Alle diejenigen Gliomarten, die auch im hohen Alter auftreten, erfahren mit zunehmenden Jahren eine Vermehrung.

Es ist klar, daß bei dem geringen, zahlenmäßigen Umfang der Vertreter hoher Altersklassen die absolute Zahl der Gliomfälle eine Abnahme erfahren muß, wenn auch nur eine relative — im Gegensatz zu der echten Abnahme der kindlichen Gliomformen, da ja die auf das Kindesalter folgenden Jahresklassen noch einen genug starken zahlenmäßigen Umfang besitzen.

Zu diesen Tumorformen, die also nur eine scheinbare Abnahme in ihrem Vorkommen zeigen, gehören vor allem das Glioblastoma multiforme, in etwas geringerem Ausmaß die Astrocytome.

Durch die Vorgeschichte des einzelnen Falles und durch die von dem Tumor hervorgerufenen klinischen Erscheinungen können in vielen Fällen seine Lokalisation und daraus seine Art — durch Cushing wissen wir, daß histologisch gleichartige Geschwülste bestimmte gleiche Stellen bevorzugen — erschlossen werden. Stellt die Diagnostik fernerhin die Beziehungen der einzelnen Gliomformen zu den verschiedenen Lebensaltern mit in ihre Rechnung, so mag in vielen Fällen ein Anhaltspunkt für ihre Gut- oder Bösartigkeit gewonnen werden, und damit die Indikation zu einem chirurgischen Eingriff.

Zusammenfassung:

Einleitend wird auf die Problematik einer jeden Geschwulsteinteilung hingewiesen.

Abgrenzung der einzelnen Gliomgruppen (nach Bailey und Cushing) mit Berücksichtigung ihrer häufigsten Lokalisation.

---

[7]) Lit.-Verz. 4). (S. 34) und 11).

Es wird versucht, die Bevorzugung bestimmter Gliomtypen für ein bestimmtes Lebensalter klarzulegen, zugleich werden die notwendigen Vorbehalte einer derartigen Betrachtungsweise erwähnt.

Herrn Prof. Dr. de Crinis möchte ich herzlich danken für die Überlassung des Themas und für die Anregungen, die er mir zu der Arbeit gab.

Literaturverzeichnis.

1. Bailey, Percival:
   a) Die Hirngeschwülste. Stuttgart: Ferdinand Enke 1936.
   b) Referat: Die histologische Diagnose der Hirngeschwülste. Ztbl. f. d. ges. Neurologie u. Psychiatrie, Bd. 61, H. 7/8, S. 436.
2. Bailey, P. u. Cushing, H.: Die Gewebsverschiedenheiten der Hirngliome und ihre Bedeutung für die Prognose. Jena: Gustav Fischer 1936.
3. Bergstrand, Hilding:
   a) Über Gliom in den Großhirnhemisphären. Virchows Archiv, Bd. 287, S. 797.
   b) Über das sogenannte Astrocytom des Kleinhirns. Virchows Archiv, Bd. 287, S. 538—548.
   c) Weiteres über sogenannte Kleinhirnastrocytome. Virchows Archiv, Bd. 299, S. 723—739.
4. Cushing, Harvey: Intrakranielle Tumoren. Berlin: Julius Springer 1935.
5. Globus, J. H.: Die Umwandlung gutartiger Gliome in bösartige Spongioblastome. Ztschr. f. d. ges. Neurologie u. Psychiatrie, Bd. 134 (1931), H. 3/4.
6. Globus, J. H., Strauß, J., Selinsky, H.: Das Neurospongioblastom, eine primäre Hirngeschwulst bei disseminierter Neurospongioblastose (tuberöse Sklerose). Ztschr. f. d. ges. Neurologie u. Psychiatrie, Bd. 140 (1932), H. 1/2.
7. Henschen, F.: Referat über Gliome. Ztbl. f. Pathologie, Bd. 60 (1934), S. 338.
8. Marburg, Otto: Die Hirntumoren im Kindesalter. Wiener klin. Wschr. 1935, I, S. 257—261, S. 294—297.

9. Olivecrona, H.: Die Gliome der Großhirnhemisphären. Dtsch. Ztbl. f. Nervenheilkunde, Bd. 128.
10. Ostertag, B.: Einteilung und Charakteristik der Hirngewächse. Jena: Gustav Fischer 1936.
11. Roussy, G., Oberling, Ch.: Referat: Histologische Klassifikation der Tumoren des Zentralnervensystems. Ztbl. f. d. ges. Neurologie u. Psychiatrie. Bd. 61, H. 7/8, S. 437.
12. Schmincke, A.: Das Nervensystem. (Aschoff) Lehrbuch d. patholog. Anatomie. Bd. 2, Jena: Gustav Fischer 1936.
13. Schwarz, Ph.: Anatomische Typen der Hirngliome. „Der Nervenarzt", Jahrg. 5 (1932), H. 9.
14. Tönnis, Wilhelm:
b) Hirngeschwülste im Kindesalter. Kinderärztl. Praxis, 8. Jahrg. (1937), S. 97—108.
b) Neuere Möglichkeiten der Artdiagnose bei Hirngeschwülsten. Allg. Ztschr. f. Psychiatrie, Bd. 102 (1934), S. 138—140.
15. Tönnis, W., Zülch, K. J.: Das Ependymoma der Großhirnhemisphären im Jugendalter. Ztbl. f. Neurochirurgie, 1937, II, S. 141—164.

Lebenslauf.

Am 22. September 1914 wurde ich in Berlin als Sohn des damaligen Zahlmeisters Wilhelm Günther und seiner Ehefrau Frieda geboren.

Im Frühjahr 1934 bestand ich die Reifeprüfung am Goethe-Realgymnasium in Berlin-Wilmersdorf. Im Herbst dieses Jahres begann ich nach Ableistung meiner halbjährigen Arbeitsdienstpflicht das Medizinstudium. Nach 2 Semestern an der Universität Berlin legte ich den 1. Teil, nach dem 5. Semester an der Universität in Königsberg/Pr. den zweiten Teil des Vorexamens ab. Nach weiteren 5 Semestern bestand ich im Herbst 1939 das Ärztliche Staatsexamen in Berlin.

Auf Grund der politischen Lage war ich gezwungen, ohne vollständige Beendigung des Staatsexamens meine vorzeitige Bestallung als Arzt zu beantragen, die ich am 8. September dieses Jahres erhielt.

Durch die inzwischen erlassenen Promotionbestimmungen konnte ich Anfang des folgenden Jahres ein vollgültiges Staatsexamen ablegen.